

文章轉載自：

<http://hi.baidu.com/%CB%CE%D2%BB%D5%EB%B9%A4%D7%F7%CA%D2/blog/item/2f710cd4c640dd81a0ec9cc8.html>

作者：宋來春

胸椎壓縮性骨折，腰椎凸出，滑脫之腰痛腿麻

南大爺，79 歲，朝族，延邊州延吉市新元公寓。

他老伴和兒媳婦在我這治療過腰間盤凸出。

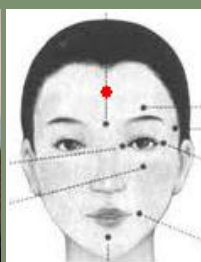
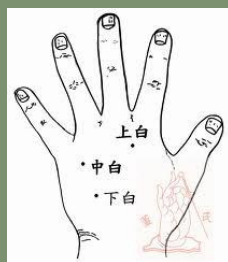
CT 報告顯示：**胸椎 12 節壓縮性骨折**，去年出車禍造成。**L4 滑脫，L4 和 L5 間盤凸出**，增生嚴重。**右腿股骨頭壞死 15 年**。血脂高，喜歡喝酒。

考慮年齡太大，又有嚴重的增生，當天沒矯正，通過觸診，腰椎曲度變直，L4 滑脫，L4 和 L5 凸出的位置那都有陽性反應，痛感強！增生明顯，加拔血罐祛瘀活血。

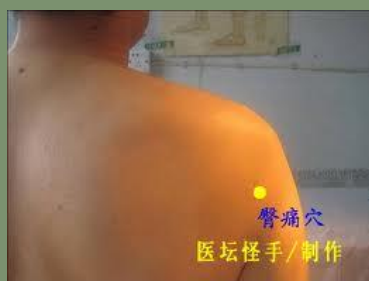第一次；我在**脊柱胸 12 那和 L4 那拔 2 個血罐**，那血象漏水的水管一樣，嗤嗤的射到罐頂那，**在額頭那腰痛穴**一針，當時就說**腰好多了**，

第二次；老大爺來了說，腰好多了，腿麻木的情況也好一些！效不更方，針灸為主，暫時不矯正復位，腰椎的活動範圍增大，**在下白穴一針，腿部的麻木減輕很多**。

第三次；滿面笑容而來，腿還是有點痛和麻木的感覺，但是比以前的症狀輕多了，輕緩搖擺活動椎骨關節矯正復位，老大爺嘴上說不緊張，全身還是很緊張僵硬，**在 L1 和 L4 位置那拔血罐**，後針灸**臀痛穴一針，下白穴一針，腰痛穴一針**，三針後老大爺腰椎舒服很多，很滿意要多給治療費用答謝



額頭腰痛穴(眉心和髮際連線中點)



此穴位於肩關節腋外線的中點，即**肩峰至腋皺壁連線的 1/2 處**，臨床主要用於治療**臀部軟組織損傷，臀部病變**為主。此穴還是治療坐骨神經痛的經驗穴位